Aus dem Laboratorium der psychiatrischen und Nervenklinik der Universität Freiburg i. Br. (Direktor: Geh. Hofrat Prof. Dr. Hoche).

Ueber

Rückenmarksdegenerationen bei perniziöser Anämie.

Inaugural-Dissertation

zur

Erlangung der Doktorwürde

der

hohen medizinischen Fakultät

der

Albert-Ludwigs-Universität zu Freiburg i. Br.

vorgelegt von

Rudolf Otto Lenel
aus Strassburg i. E.

Berlin 1912.
Druck von L. Schumacher, N. 4.

Aus dem Laboratorium der psychiatrischen und Nervenklinik der Universität Freiburg i. Br. (Direktor: Geh. Hofrat Prof. Dr. Hoche).

Ueber

Rückenmarksdegenerationen bei perniziöser Anämie.

Inaugural-Dissertation

zur

Erlangung der Doktorwürde

der

hohen medizinischen Fakultät

der

Albert-Ludwigs-Universität zu Freiburg i. Br.

vorgelegt von

Rudolf Otto Lenel
aus Strassburg i. E.

Berlin 1912.
Druck von L. Schumacher, N. 4.

Gedruckt mit Genehmigung der medizinischen Fakulät der Universität Freiburg i. Br.

Dekan:
Geh. Hofrat Prof. Dr. Axenfeld.

Referent:
Geh. Hofrat Prof. Dr. Hoche.

Sonder-Abdruck aus dem Archiv für Psychiatrie. Bd. 50. Heft 2.

Im Jahre 1884 berichtete Leichtenstern[1]) im ärztlichen Verein zu Köln über zwei Fälle von Tabes, in deren Verlauf sich eine echte perniziöse Anämie entwickelt hatte. L. nahm an, dass die Anämie als Folgekrankheit der Tabes aufgetreten sei. Es ist dies das erste Mal, dass wir in der Literatur dem merkwürdigen Symptomenkomplex einer Rückenmarkserkrankung in Verbindung mit einer schweren Anämie begegnen. In der Folgezeit hat dieses Krankheitsbild zahlreiche Autoren beschäftigt und hat im Hinblick auf seine Stellung im System der Rückenmarkskrankheiten und auf seine pathologische Anatomie die allerverschiedensten Deutungen erfahren.

Drei Jahre später veröffentlichte Lichtheim, der gewöhnlich als der erste Beobachter dieses Krankheitsbildes betrachtet wird, auf dem Kongresse für innere Medizin zwei Fälle, die bereits die typischen klinischen Symptome und den typischen anatomischen Befund aufweisen. Es handelt sich hier, im Gegensatz zu Leichtensterns Fällen, um solche primärer perniziöser Anämie, in deren Verlauf tabesähnliche Symptome auftraten. Schon in vivo hegte man den Verdacht, es möge sich nicht um eine Tabes handeln — vor allem wegen des rapiden Verlaufs der Krankheit —, und die Sektion ergab einen von dem Bilde der Tabes abweichenden Rückenmarksbefund, indem sich neben der Hinterstrangdegeneration herdförmige Degenerationen in den Seiten- und Vordersträngen fanden. L. war der Ansicht, dass die Rückenmarksaffektion eine Folge der perniziösen Anämie sei.

1891 beschrieb v. Noorden einen ähnlichen Fall, doch hielt er Anämie und Rückenmarksaffektion nicht für durcheinander bedingt, son-

1) Ein möglichst vollständiges Verzeichnis der Spezialliteratur findet sich am Ende dieser Abhandlung.

dern führte beide Erkrankungen auf eine gemeinsame unbekannte Ursache zurück.

Die erste umfassende Arbeit über unser Thema verdanken wir Minnich (1892), der an Lichtheims Klinik eine grössere Anzahl von Fällen auf das Genaueste klinisch und pathologisch-anatomisch untersuchte. Das sehr wechselnde klinische Bild der Rückenmarksaffektion zeigt auch bei Minnich folgende Hauptmerkmale: Schneller Ablauf der Erkrankung (meist nicht über ein Jahr), Beginn der Erkrankung mit grosser Hinfälligkeit und Parästhesien in den Beinen, Ataxie, später Lähmung der Beine bei oft erhaltenen Patellarreflexen. Die histologische Untersuchung des Rückenmarks ergab eine Degeneration der Hinterstränge. Es zeigte sich ein frappanter Unterschied zwischen den Burdachschen und den Gollschen Strängen. Während in ersteren die Degeneration durchaus eine herdförmige war — die Herde ordneten sich vor allem entlang den Gefässsepten an, zeigten starken Faserausfall, Lückenbildung und nur geringe Sklerose — erschienen die Gollschen Stränge besonders im Halsmark diffus sklerosiert. M. wies nach, dass diese Sklerose nur eine sekundäre infolge der Herde in den Burdachschen Strängen sei, entsprechend dem konvergenten Verlauf der langen sensiblen Bahnen. Dass es sich nicht um eine systematische Degeneration der Gollschen Stränge handeln könne, bewiesen auch vereinzelte frische Herde zwischen der Sklerose. An den Gefässen der Burdachschen Stränge liess sich nur eine Verdickung der Adventitia mit Kernquellung nachweisen, eine eigentliche Gefässerkrankung konnte M. nicht nachweisen. Schon diese Befunde wiesen auf eine erhebliche Inkongruenz zwischen klinischen Symptomen und pathologisch-anatomischem Befund hin. Es war aber doch ein überraschendes Ergebnis, als M. bei Untersuchung von perniziösen Anämien, die bei Lebzeiten keine Rückenmarkssymptome dargeboten hatten, im Rückenmark schwere Veränderungen — eine Art hydropische Erweichung verschiedenster Systeme fand, deren nicht agonalen oder postmortalen Eintritt das Vorhandensein zahlreicher Körnchenzellen bewies. In der Folgezeit ist diese Inkongruenz immer wieder betont worden, ja es sind umgekehrt auch Fälle beschrieben worden, bei denen trotz erheblicher klinischer Symptome die Rückenmarksuntersuchung ganz negativ verlief. Was die Aetiologie der Rückenmarkserkrankung betrifft, so betont Minnich nur die Beziehung der Herde zu der Gefässanordnung im Rückenmark, ohne eine weitere Hypothese aufzustellen.

Dass das Vorkommen dieser Rückenmarksaffektionen nicht an das Vorhandensein einer essentiellen perniziösen Anämie gebunden sei, bewies ein Fall, den Eisenlohr(1892) mitteilte, bei dem nur eine schwere

Anämie infolge Atrophie der Magen- und Darmschleimhaut vorlag. Die Sektion ergab neben Degenerationen in den Hintersträngen, Pyramidenseitensträngen und Kleinhirnseitensträngen zahlreiche Hämorrhagien in der grauen Substanz.

Im gleichen Jahre zeigte Leyden bei einer Diskussion über die Existenz echter kombinierter Systemerkrankungen die Präparate eines hierher gehörigen Falles. Es handelte sich um einen Mann, der nach einem Eisenbahnunfall unter den Symptomen einer spastischen Spinalparalyse erkrankt war und bei dem wenige Monate ante mortem eine perniziöse Anämie ausgebrochen war. Die Rückenmarkssektion ergab ziemlich symmetrische Degenerationen in den Hinter-, Seiten- und Kleinhirnseitensträngen, die Leyden, entsprechend seinem der Existenz kombinierter Systemerkrankungen gegenüber ablehnenden Standpunkte, in das Gebiet der chronischen Myelitis verwies. Hier war also zu einer bestehenden Rückenmarksaffektion eine perniziöse Anämie hinzugetreten und damit ein Parallelfall zu dem Lichtheimschen geschaffen.

Ein aus dem Rahmen aller übrigen beschriebenen Rückenmarksbefunde herausfallendes Bild gibt im gleichen Jahre Bulloch, der in einem Falle perniziöser Anämie mit Paralyse erst der Beine, dann der Arme, in der ganzen weissen Substanz hyaline Massen zwischen die Nervenfasern eingelagert fand. Desgleichen waren auch die Vorderhornzellen und die Gefässe hyalin degeneriert.

Im folgenden Jahre (1893) erschien die erste grosse Arbeit Nonnes über unser Gebiet. Den gleichen Fragen hat er auch späterhin bis in die neueste Zeit zahlreiche Arbeiten gewidmet und mit Hilfe des grossen Materials des Eppendorfer Krankenhauses inmitten der Mannigfaltigkeit der Meinungen konsequent eine Ansicht verfochten, die heute wohl die vorherrschende geworden ist. Die Nonneschen Fälle zeigen zunächst wiederum, dass die perniziöse Anämie nicht unbedingt die primäre Erkrankung sein müsse, dass vielmehr häufig die nervösen Symptome derselben längere Zeit vorausgehen könnten, ja dass es einer echten perniziösen Anämie im Sinne Biermers überhaupt nicht bedürfe, sondern dass einfache „letale“ Anämien (Botriocephalusanämie, Karzinomanämie) zusammentreffend mit der nervösen Erkrankung den eigentümlichen Rückenmarksbefund ergäben; ja die Anämie kann sogar in seltenen Fällen vollständig zur Ausheilung kommen, wie Nonne und Siemerling später nachweisen konnten, während der spinale Prozess weiter fortschreitet. Nonne nimmt deshalb an, dass für beide Erscheinungen eine gemeinsame toxische Ursache zu suchen sei. Gegenüber der Tabes hebt Nonne folgende differentialdiagnostisch wichtigen Befunde hervor: Bei den Anämiefällen erweisen sich stets die hinteren Wurzeln und die

Lissauersche Randzone intakt und das Halsmark ist im Gegensatz zum Lendenmark vorwiegend betroffen. Nonne betont die Wichtigkeit der Untersuchung von Frühfällen zur Klärung des Krankheitsbildes. In diesen Fällen fand er wie Minnich die Entstehung der Degenerationen aus um die Gefässe gelagerten, später konfluierenden Herden. Die Gefässe selbst zeigten meist nur Adventitiaquellungen, ihre Lymphscheiden waren erweitert und mit Abfallstoffen vollgepfropft. Nonne meint mit Minnich, „dass eine paraarterielle Lymphstauung erst zur Sklerose der Adventitia, später auch der Media und Intima führen könne". In entgegengesetzter Richtung bewege sich die Degeneration der einzelnen Herde, indem direkt um das Gefäss herum der Prozess meist den Charakter einer dichten Sklerose, in der weiteren Peripherie einen akut myelitischen habe. Die sekundäre Degeneration der Gollschen Stränge im Sinne Minnichs wurde von Nonne bestätigt. Herde fand er ausser in den Hinter- auch in den Seiten- und Vordersträngen. Die graue Substanz war nie beteiligt.

Erwähnt sei hier eine Arbeit Biruljas, der im Jahre 1894 bei einer Botriocephalusanämie das Gehirn untersuchte und in demselben kleine Blutungen und degenerative Veränderungen an den Ganglienzellen fand. Aehnliche Erscheinungen hat später auch Ransohoff nachweisen können.

Eine ganz neue Richtung gab der Betrachtung unseres Krankheitsbildes Rothmann, durch eine Arbeit (1895) über kombinierte Systemerkrankungen. (Der oben beschriebene Fall von Leyden blieb in der Literatur ziemlich unbeachtet.) Ausgehend von der Tatsache, dass bei den anämischen Spinalerkrankungen sehr oft neben den Hintersträngen auch die Seitenstränge beteiligt waren, konnte Rothmann sehr wohl gewisse Spätfälle, bei denen die sekundäre Degeneration die Herde überwucherte, in Parallele setzen zu Bildern, wie sie etwa Kahler und Pick für die Friedreichsche Ataxie beschrieben haben. Da man nun wusste, dass die anämischen Spinalerkrankungen aus Herden ihren Ursprung nähmen, lag es da nicht nahe, von ihnen zu erwarten, dass diese Herde einmal den Schlüssel abgeben würden zur Enträtselung der Genese der kombinierten Systemerkrankungen überhaupt? Für die Herde in der weissen Substanz aber glaubte Rothmann eine neue Entstehungsursache gefunden zu haben, er fand Veränderungen in der grauen Substanz, eine Rarefikation der grauen Vorderhörner, Verminderung der Markfaserung und Hämorrhagien. Er stellte also die Hypothese einer Neuronerkrankung auf: „Eine primäre Erkrankung der grauen Substanz ist am besten im Stande, den ganzen Prozess der kombinierten Strangerkrankung zu klären. Aetiologisch kommt .... perniziöse Anämie besonders

in Betracht". Die Ansicht von Rothmann fand in den folgenden Jahren manche Anhänger, aber zahlreichere Gegner.

Noch im gleichen Jahre wiederholte Bastianelli dieselbe Hypothese von der primären Neuronerkrankung, ohne Kenntnis der Rothmannschen Arbeit, für einen Fall, der allerdings kaum hierher gerechnet werden darf, da die spinale Erkrankung der perniziösen Anämie um 2 Jahre vorausging. Bastianelli selbst betont, dass man Fälle, bei denen zu einer bestehenden Spinalerkrankung vor dem Tode eine kachektische Anämie hinzutrete, nicht gleichsetzen dürfe Fällen, bei denen Spinalerkrankung und Anämie gleichzeitig oder die Anämie primär aufgetreten sei.

Dass eine schwere Anämie an und für sich nicht im Stande sei, Rückenmarksdegenerationen zu erzeugen, schienen experimentelle Versuche von v. Voss, der das Rückenmark teils entbluteter, teils durch subkutane Injektion von Pyrodin, Glyzerin, Pyrogallol usw. künstlich anämisierter Tiere vergeblich auf Degenerationen untersuchte, zu beweisen. Doch fand später (1898) Ransohoff in einem Fall von Verblutungstod infolge eines Carcinoma papillare der Blase typische Rückenmarksdegenerationen.

Einen von dem Ueblichen völlig abweichenden Befund gibt Teichmüller (1896). Er fand in einem Falle von perniziöser Anämie ohne auffallende nervöse Symptome das ganze Rückenmark, graue und weisse Substanz, durchsetzt mit Hämorrhagien, die er für die Ursache der Degenerationen hält. Geringe Hämorrhagien wurden auch von vielen anderen Autoren gesehen, aber teils für Kunstprodukte, teils für unerheblich gehalten.

Eine umfassende Arbeit, die sich ganz den Nonneschen Ansichten anschloss, veröffentlichten Bödeker und Juliusburger 1898.

Im folgenden Jahre berichtete Nonne über weitere Untersuchungen, die er zur Unterstützung seiner Gefässtheorie unternommen hatte. Wenn in unseren Fällen die Rückenmarksdegenerationen von den Gefässen abhängig sein sollten, so mussten natürlich Untersuchungen bei Krankheiten, „in denen einerseits die Krankheitsnoxe als im Blut zirkulierend allgemein anerkannt ist, in denen andererseits den Gefässen eine lokale und ätiologische Bedeutung für die spinalen Degenerationen in unwidersprochener Weise zugebilligt ist", sehr grosse Beweiskraft haben. So berichtet Nonne von um Gefässe angeordneten Degenerationen, die er in Fällen von Sepsis und Senium nachweisen konnte. „Was hier im Anschluss an die Gefässe langsam und allmählich zustande kommt, das sehen wir in akuter Weise bei den Anämien auftreten". Nur ein Einwurf bleibt für unsere Fälle eben bestehen. Auch Nonne konnte meist

ausser einer Adventitiaverdickung (ausnahmsweise einmal eine Mediaverdickung) an den Gefässen nichts Pathologisches nachweisen. Aber: „Wir dürfen annehmen, dass zuerst das hypothetische Gift, das die Anämie .... und die Rückenmarkserkrankung erzeugt, diese Schädigung, der Blutbahn folgend, setzt, ohne die Blutbahnen selbst nachweislich zu verändern, dass jedoch ein längerer Kontakt mit den Gefässwandungen sie alteriert, und dass nun ihrerseits wieder diese Gefässerkrankungen zur Schaffung eines Circulus vitiosus beitragen.“ Schliesslich erwähnt Nonne eine Ansicht von Ziegler, wonach Degenerationen durch Ischämie infolge lokaler Arterienkontraktion eintreten könnten. Dann bedarf es eines positiven Nachweises von Gefässveränderungen überhaupt nicht!

Scharf wendet sich Nonne gegen die Rothmannsche Theorie. Bei echten kombinierten Systemerkrankungen finde man nie eine Anlehnung der Herde an die Gefässe. In der Literatur seien Fälle kombinierter Systemerkrankung mit später hinzugetretener Anämie als anämische Spinalerkrankung beschrieben. Desgleichen wendet sich Nonne gegen die Myelitistheorie. Von Körnchenzellen abgesehen, habe er nie Entzündungserscheinungen gefunden.

Einen Rückenmarksbefund, der an Extensität alle übrigen Fälle übertrifft, beschreibt Bruns im Jahre 1899. Er fand im unteren Brustmark eine „Erweichung“, die fast den ganzen Querschnitt betraf, im übrigen eine ziemlich symmetrische Degeneration der Pyramidenstränge, Kleinhirnseitenstränge und Hinterstränge.

Schwere Gefässveränderungen, wie sie sonst bei unseren Fällen nicht gefunden wurden, beschreiben Jakob und Moxter (1899). Sie fanden in 5 Fällen hochgradigste Intimawucherung zum Teil bis zu vollständigem Lumenverschluss. Die Adventitia war nicht nur verdickt, sondern auch zellig infiltriert. Diese schweren Gefässveränderungen fanden sich aber in gleicher Weise auch in den nicht degenerierten Partien des Rückenmarks.

Ein ähnlicher Befund ist auch in einem Fall von Siemerling mitgeteilt worden (1909).

Endlich haben im Jahre 1908 Nonne und Fründ unserem Thema eingehende Untersuchungen gewidmet. In bezug auf die Rolle der Gefässerkrankung kommen sie zu gleichem Resultat wie früher. Die Frage, ob die anämischen Spinalerkrankungen nicht Systemerkrankungen seien, beantworten sie in verneinendem Sinne, indem sie den Nachweis zu führen suchen, dass es Systemerkrankungen des Rückenmarks mit Ausnahme der Tabes, der amyotrophischen Lateralsklerose und der Friedreichschen Ataxie überhaupt nicht gibt.

Trotz der Fülle des schon existierenden Materials, trotzdem die histologische Forschung auf unserem Gebiete seit Minnichs und Nonnes ersten Untersuchungen kaum wesentliche Fortschritte gemacht hat, erscheint es uns bei der Verschiedenheit der Meinungen und bei der Divergenz der Befunde angezeigt, weiteres Material zu veröffentlichen.

Krankengeschichte.

(Psychiatrische Klinik in Freiburg, Abteilung für Nervenkranke.)

Sophie Bl., 56 Jahre alt. Verheiratet. Artistenfrau. Aufgenommen: 15. Dezember 1911. Gestorben: 18. Januar 1912.

Anamnese: In der Familie keinerlei Heredität nachweisbar. Vater starb infolge eines Unglücksfalls, Mutter im Wochenbett. Pat. war immer stark und kräftig, von normaler körperlicher und geistiger Entwicklung. Erste Menses mit 18 Jahren. Damaliges Körpergewicht 138 Pfund. Niemals bleichsüchtig gewesen. Die Menses waren unregelmässig, mit starkem Blutverlust, ohne nervöse Begleiterscheinungen. Heirat mit 25 Jahren. Acht Graviditäten innerhalb eines Zeitraums von 16 Jahren. Drei Kinder leben und sind gesund. Die erste Gravidität endete mit der Geburt eines toten ausgetragenen Kindes, die 2., 5. und 7. mit Abort im 3.—5. Monat, die letzte mit Frühgeburt im 7. Monat. Seit der letzten Geburt will Pat. sich nie wieder ganz erholt und an Gewicht abgenommen haben. Mit 50 Jahren Menopause. Im gleichen Jahre (1905) „Gallensteinkolik und Nierenleiden".

Jetzige Krankheit: Im Oktober 1910 reiste Pat. mit ihrer Truppe nach Petersburg. Dort erkrankte sie plötzlich — wann, ist nicht festgestellt — an einer Lähmung beider Beine unter gleichzeitiger rapider Abnahme an Körpergewicht. Sie musste ständig zu Bett liegen. Im August 1911 kehrte Pat. nach Deutschland zurück und kam in Görlitz in ärztliche Behandlung. Ausser dem neurologischen Befund (s. u.) zeigte sie eine hochgradige Anämie. Ihre Zunge wies eigentümliche bandartige Epitheldefekte auf, die sehr schmerzhaft waren. Die Wassermannsche Reaktion war negativ. (Sanitäts-Rat Dr. Stein.)

18. 12. 11. Aufnahme in die hiesige Klinik. Subjektive Klagen: Schlaflosigkeit, Appetitlosigkeit, Parästhesien in beiden Beinen, Unvermögen sich auf den Beinen zu halten.

Status (gekürzt): Mittelgrosse Pat. in schlechtem Ernährungszustand. Haut und sichtbare Schleimhäute sehr anämisch. Muskulatur und Fettpolster sehr gering. Ausgesprochene Macies. Von den Knien abwärts leichte Oedeme, in deren Bereich sich die Haut sammetartig anfühlt. Am Cor besteht über allen Ostien ein systolisches Geräusch. Das Abdomen ist nirgends druckempfindlich. Geringer Milztumor. Urin ohne Besonderheiten. Blutbefund: Wassermannsche Reaktion negativ. Hämoglobingehalt nach Sahli kaum mehr bestimmbar: ca. 10 pCt. Mikroskopisch findet sich eine hochgra-

dige Poikilozytose, Megalozyten, Megaloblasten. Die Zahl der roten Blutkörperchen ist nicht notiert, war aber stark herabgesetzt.

Neurologischer Befund: Pupillen mittelweit, beiderseits gleich, reagieren prompt auf Licht und Konvergenz. Kornealreflex erhalten. Ausgesprochener Nystagmus. Verlangsamter Lidschlag. Die Sinnesorgane, die Sensibilität und Motilität der Hirnnerven sind intakt.

Obere Extremität. Sensibilität: Berührungs-, Schmerz- Temperatur-, stereognostischer Sinn intakt. Bei geschlossenen Augen misslingt sowohl der Versuch, mit dem Zeigefinger die Nase, als auch bei gestreckten Armen den einen Zeigefinger mit dem anderen zu berühren. Motilität: Es besteht ein leichter Grad von Spannung in den Gelenken und starker Tremor der Hände.

Rumpf: Sensibilität intakt. Bauchdeckenreflex in allen Etagen aufgehoben. Die Brustwirbelsäule ist ausgesprochen klopfempfindlich.

Untere Extremität. Sensibilität: Von den Knien abwärts Hyperästhesie für Schmerz- und Kälteempfindung. Peroneusdruckpunkte schmerzempfindlich. Romberg stark positiv. Knie-Hackenversuch misslingt. Motilität: Leicht spastische Parese beider Beine. Bei Abduktion einer Extremität geht die andere automatisch mit. Motorische Kraft der Beine äusserst gering. Reflexe: Patellarreflexe vorhanden, rechts stärker wie links. Achillessehnenreflexe vorhanden. Babinski beiderseits positiv.

Wenige Tage nach Aufnahme der Patientin trat zunehmende Benommenheit ein. Sie starb am 18. Januar 1912, ohne dass sich der am Aufnahmetage festgestellte klinische Befund wesentlich verändert hätte.

Zusammenfassung: Perniziöse Anämie. Ataxie der oberen und unteren Extremitäten. Fehlen des Bauchdeckenreflexes. Spastische Parese der unteren Extremitäten. Sensibilitätsstörungen an den Beinen.

Mikroskopische Untersuchung des Rückenmarks[1]).

I. Markscheidenfärbung nach Kulschitzky-Weigert und Chromosmiummethode nach Marchi.

Lendenmark: Schon makroskopisch zeigt sich bei Betrachtung des Markscheidenpräparats im unteren Lendenmark (LV.) eine deutliche Aufhellung der Hinter- und Seitenstränge[2]). Bei näherer Untersuchung ergibt sich:

Die beiden PySStr. sind diffus gelichtet. Die Zahl der gefärbten Markscheiden ist bedeutend herabgesetzt. Ueber das ganze Gebiet verstreut findet man zahlreiche leere Maschen. Die Gliasepten erscheinen etwas verbreitert. Das degenerierte Gebiet zeigt — besonders deutlich erkennt man dies an den

1) Die mikroskopische Untersuchung erfolgte ausschliesslich nach den Vorschriften von Spielmeyer „Technik der mikroskopischen Untersuchung des Nervensystems".

2) HStr. = Hinterstränge. PySStr. = Pyramidenseitenstränge. KlHSStr. = Kleinhirnseitenstränge.

Marchipräparaten — Dreieckform. Die Basis des Dreiecks liegt dem Rückenmarksrande an. Die Spitze sieht nach der grauen Substanz unter Freilassung des den hinteren Wurzeln und der grauen Substanz benachbarten Gebiets. Im Marchipräparat zeigen sich die PySStr. schon makroskopisch intensiv schwarz gefärbt. Ihr ganzer Querschnitt ist übersät mit grossen und kleinen schwarzen Kugeln und Schollen.

Ein ganz anderes Bild bieten die HStr. Hier zeigt sich im Markscheidenpräparat fleckweise ein vollständiger Faserausfall. Die gelbe Glia ist an deren Stelle getreten. Diese Herde ordnen sich mit Vorliebe um Septen höherer Ordnung an (cfr. Photographie I). Dazwischen sieht man Gruppen von leeren Maschen, sogenannte Lückenfelder, besonders in den Burdachschen Strängen. Im ganzen sind die HStr. auch diffus gelichtet. Die Gliasepten, besonders das Septum medianum posticum, sind ziemlich stark verbreitert. Frei von Degenerationen erscheinen die Wurzeleintrittszonen und die Randpartien. Die Marchipräparate zeigen in den Gollschen Strängen nicht den gelbbraunen Grundton des normalen Gewebes, sondern sind mit grossen hellgelben Flecken durchsetzt. Ueberall verstreut sieht man schwarze Kugeln und Schollen, zum Teil kettenförmig aneinander gereiht. Die Burdachschen Stränge zeigen ausserdem zahlreiche leere Maschen.

Lendenmark-aufwärts nimmt der Prozess an Intensität zu. Im oberen Lendenmark scheinen auch die Wurzeleintrittszonen nicht ganz intakt zu sein (cfr. Photographie II).

Im übrigen erweist sich das Lendenmark als völlig normal. In der ganzen ventralen Hälfte des Markmantels ist keine Veränderung zu finden. Graue Substanz, hintere und vordere Wurzeln ergeben keinen pathologischen Befund. (Die Marchipräparate zeigen überall vereinzelte schwarze Kügelchen, die aber als Verunreinigungen zu betrachten sind.)

Brustmark: Entsprechend dem Faserverlauf der Pyramidenbahnen rückt im unteren Brustmark das dreieckige Degenerationsfeld der SStr. vom Rande ab. Der Degenerationsprozess nimmt Brustmark-aufwärts an Intensität zu. Leere Maschen werden immer zahlreicher. Stets erscheint die Lissauersche Randzone völlig intakt. Im oberen Brustmark überschreitet die Degeneration bedeutend das Gebiet der PySStr. Einmal berührt sie dorsal und medianwärts das graue Hinterhorn und die hinteren Wurzeln (unter Freilassung der Lissauerschen Zone), vor allem aber überschreitet sie ventralwärts die Gegend des grauen Seitenhorns. Der Prozess erscheint auch nicht mehr diffus wie im Lendenmark, sondern nimmt einen mehr fleckigen Charakter an. Man sieht einerseits kleine Flecken vollständigen Faserausfalls, in denen die gelbe Glia hervortritt, dann selbständige, grosse Gruppen leerer Maschen (besonders deutlich in den Marchipräparaten).

Vom oberen Brustmark aufwärts (ThIII) findet sich die Seitenstrang-Kleinhirnbahn hochgradig degeneriert. Ihr ventraler Teil ist stark gelichtet, ihr dorsaler Teil völlig zerstört. Er zeigt ein Maschenwerk, das erfüllt ist von zerfallenen und gequollenen Markscheiden. Marchipräparate sind hier vollgepfropft mit schwarzen Kugeln und Schollen.

Fig. 1. (L. III)

Fig. 2. (L. I)

Auch in den HStr. nimmt der Prozess Brustmark-aufwärts an Intensität zu. Charakteristisch erscheint einmal, dass die Degeneration in den Gollschen Strängen hochgradiger und diffuser wird als in den Burdachschen, in denen sie mehr fleckweise auftritt; dann, dass der Prozess die Wurzeleintrittszonen, die der grauen Substanz benachbarten Teile und, vom obersten Brustmark abgesehen, die Randpartien freilässt. In den Gollschen Strängen zeigt sich an Stelle der zahllosen ausgefallenen Fasern die gelbe Glia, in der die vielleicht etwas vermehrten, aber nicht geschlängelten Gefässe (s. u.) be-

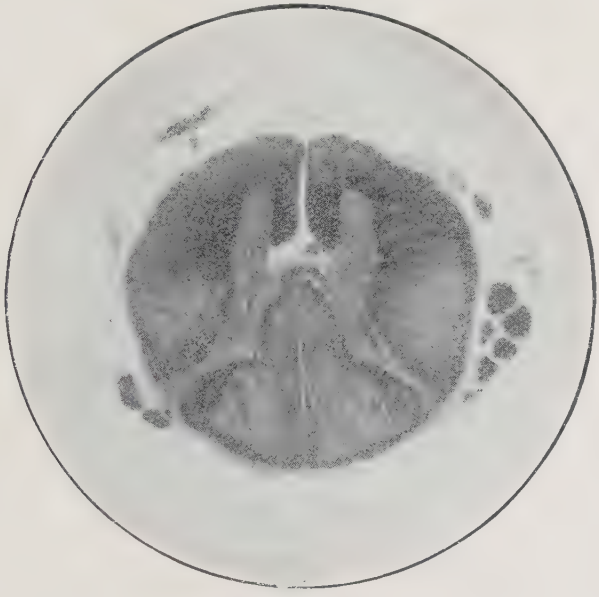

Fig. 3. (Th. IX.)

sonders deutlich hervortreten. Vielfach ordnen sich auch die Ausfälle direkt um ein Gefäss an. In der näheren Umgebung des Septum medianum posticum ist der Faserausfall fast vollständig. Im Gegensatz zum Gollschen zeigt der Burdachsche Strang zahlreiche, meist in Gruppen angeordnete leere Maschen aber nur geringe Gliawucherung. Die Marchipräparate bestätigen den eben beschriebenen pathologischen Befund. Auffallend erscheint, dass die schwarze Tüpfelung in den Hintersträngen viel feinkörniger, staubartiger ist, als in den Seitensträngen. Trotzdem der Degenerationsprozess Brustmark-aufwärts immer intensiver wird, lässt sich doch der fleckweise Charakter desselben gerade an Marchipräparaten besonders gut erkennen.

Die übrigen Bahnen und die graue Substanz erweisen sich im Brustmark als völlig intakt. Nur im oberen Brustmark zeigen die Gefässe der grauen

Substanz stark verbreiterte perivaskuläre Räume mit kleinen Blutaustritten in dieselben (cf. Photographie III).

Halsmark und Medulla oblongata: Die PySStr. bieten im Halsmark das gleiche Bild wie im Brustmark. Mit dem Beginn der Pyramidenkreuzung schneidet der Degenerationsprozess fast vollständig ab. In der unteren Medulla oblongata erscheinen die Pyramiden vielleicht leicht gelichtet und es finden sich ab und zu leere Maschen. Marchipräparate zeigen hier vereinzelte, aber im ganzen doch ziemlich zahlreiche, in Ketten aneinander liegende schwarze Kügelchen. In der oberen Medulla oblongata lässt sich an den Pyramiden ein pathologischer Prozess nicht mehr nachweisen.

Die KlHSStr. erscheinen im Halsmark schon makroskopisch noch mehr gelichtet als die PySStr. Mikroskopisch zeigen sie kaum erhaltene Markscheiden. Leere Maschen, Schollen, gequollene Marscheiden liegen zwischen den Gliasepten. In der Höhe des ersten Zervikalsegments ist der Prozess nicht mehr so ausgesprochen, doch sieht man eine grosse Zahl leerer Maschen, die eine starke weissliche Aufhellung bedingen. Auch in der unteren Medulla oblongata erscheint die Kleinhirnseitenstrangbahn gelichtet. Beide Corpora restiformia erscheinen etwas hell. In einem Corpus restiforme sieht man deutlich eine grössere Zahl von leeren Maschen, in deren Bereich verbreiterte Septen liegen. Die Marchimethode zeigt in beiden Corpora restiformia sehr zahlreiche, in langen Ketten aneinander gereihte schwarze Kugeln.

Die Gollschen Stränge erscheinen schon makroskopisch völlig gelb. Die Burdachschen Strängesind im unteren Halsmark weniger ergriffen als im Brustmark. Halsmark-aufwärts nimmt ihre Degeneration wieder zu. Besonders vom Septum interfuniculare ausgehend zeigen sie einen weitgehenden Faserausfall. Der fleckförmige Charakter der Degenerationen bleibt in allen Höhen des Halsmarks deutlich ausgeprägt. In der Höhe der Goll-Burdachschen Kerne schliesst der Degenerationsprozess vollkommen ab. In den Marchipräparaten sieht man schon bei schwacher Vergrösserung in den HStr. zahllose, etwas dunkler gelbbraun gefärbte, runde, ziemlich grosse Zellen, die mit feinen, etwa gleichgrossen schwarzen Körnchen wie bestäubt sind: Körnchenzellen.

Auch im Halsmark und der Medulla oblongata erscheinen alle übrigen Bahnen und die graue Substanz völlig intakt (cf. Photographie IV).

II. van Giesonsche Färbung und Weigerts Elastikafärbung.

Auch die van Giesonsche Färbung gibt ein sehr schönes Bild der Degenerationen, das im Groben das der Markscheidenfärbung wiedergibt. Das Sakralmark zeigt noch nichts Pathologisches. Im untersten Lendenmark beginnen die Degenerationen. Schon hier findet man die bis zum Halsmark an Zahl gewaltig zunehmenden leeren Maschen. Schon makroskopisch fällt die homogen hellgelbe Färbung der Gollschen Stränge im Halsmark auf, eine starke Gliavermehrung (s. u.) beweisend.

Pia mater und Gefässe: Die Pia mater erscheint im Verlauf des ganzen Rückenmarks völlig normal. Sie ist nirgends verdickt, nirgends zellig

infiltriert. In den Elasticapräparaten sieht man sehr schön das feine Flechtwerk elastischer Fasern, das sie durchzieht.

Die Gefässe der Pia zeigen sich fast überall vollständig leer. Die Wand der Gefässe ist von normaler Beschaffenheit. Ein feines Endothelhäutchen, in das die flachen Kerne eingelassen sind, umgrenzt das nirgends verengte Lumen. Nirgends finden sich Intimawucherungen. Auch Media und Adventitia erweisen sich überall als völlig gesund. Keine zelligen Infiltrationen, keine regressiven Veränderungen. Die Elastikapräparate zeigen bei den grösseren Arterien die schön gekräuselte, bei den kleineren die glatte elastische Innenhaut. Auch die Venen ergeben keinen pathologischen Befund. Thromben finden sich nirgends.

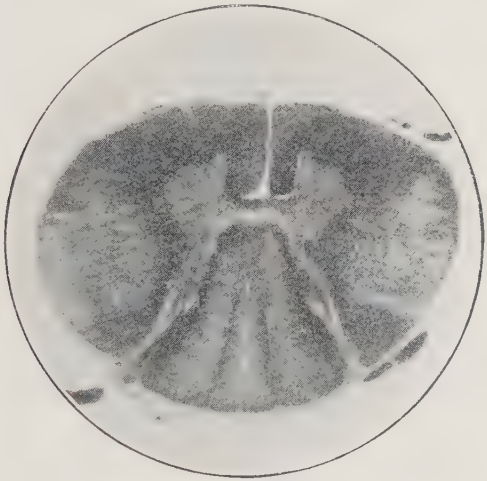

Fig. 4. (C. III.)

Die Gefässe des weissen Markmantels zeigen nirgends erhebliche Veränderungen. Bei den kleinsten vorkapillären Arterien kann man noch die Elastika überall als feinen Streifen die Endothelkerne umschliessen sehen. Im oberen Brustmark ist die Arteria septi postici im Längsschnitt vollständig getroffen. Sie erweist sich inmitten der schweren Veränderungen in den Gollschen Strängen als völlig normal. In den degenerierten Strängen tritt die Adventitia der Gefässe, ohne erheblich verdickt zu sein, etwas deutlicher hervor. Auf dem helleren Untergrund wirkt das rote Bindewebe auch kräftiger. Vielfach findet man in dieser vielleicht gequollenen Adventitia auffallend grosse, wenig gefärbte, meist ovale, manchmal aber auch zackige Kerne, die ein feines Chromatinnetz zeigen.

Die Gefässe der grauen Substanz bieten nichts Besonderes. Im oberen Brustmark findet man, wie schon oben erwähnt, eine starke Erweiterung der perivaskulären Räume, die zum Teil mit Blutzellen angefüllt sind.

III. Alzheimers Gliadarstellung mit Malloryschem Hämatoxylin.

Auch mit dieser Methode findet man im Sakralmark kaum pathologische Veränderungen. Rückenmark-aufwärts nehmen dieselben an Intensität ständig zu, um im oberen Brust- und Halsmark ihren Höhepunkt zu erreichen. Das Bild, das sich hier bietet, ist das folgende: Bei schwacher Vergrösserung erscheint das Präparat diffus dunkler gefärbt im Gebiet der PySStr., strichweise besonders dunkel in der Umgebung der Gefässsepten. Das Gebiet der KlHSStr. erscheint fast ungefärbt. In den HStr. erscheint die dunklere Färbung mehr fleckweise. Auch hier ist die Anordnung um Gefässsepten sehr deutlich. Die leeren Maschen, besonders in den KlHSStr. sind gut zu erkennen. Die gliöse Randzone ist nicht verbreitert.

Immersion: In den normalen Partien sieht man überall die Achsenzylinder mitgefärbt, die sich in regelmässiger Weise über das Gesichtsfeld verteilen. In den erkrankten Partien sind die Achsenzylinder vielfach sehr stark gequollen und, besonders in den dunkler gefärbten Partien, vollkommen ausgefallen. An deren Stelle finden sich dunkle körnige Massen, an denen eine besondere Struktur nicht erkennbar ist. Vielfach liegen diese Massen in grosser Ausdehnung um Gefässe herum angeordnet.

Von zelligen Elementen ist der vorherrschende Typus die faserbildende Gliazelle. Sie zeigt ein homogen dunkelrot gefärbtes Protoplasma, keine Körnelung. Man findet sie überall in ziemlich gleichmässiger Verteilung, nur in den HStr. scheinen sie vielfach etwas dichter beisammen zu liegen. Vereinzelt finden sich kleinere Zellen von mehr rundlicher Form mit auffallend grossem Kern und dunkel gefärbtem Protoplasma. Die Zellen scheinen mitunter von Vakuolen durchsetzt zu sein. Sehr häufig findet man (am häufigsten in der Kleinhirnseitenstrangbahn, aber auch in den PySStr. und den HStr.) kugelige etwas rötlich tingierte Gebilde, die von einem ganz feinen, eben noch erkennbaren, rötlich gefärbten Netz überzogen scheinen. Dieses Netz ist ab und zu durch Hohlräume, die in die Kugel führen, unterbrochen. Ein Zellkern lässt sich in den Gebilden meist nicht nachweisen. Diese Kugeln sieht man häufig der Membrana limitans perivascularis anliegen. Wo diese nicht nachweisbar, scheinen sie direkt im perivaskulären Raum zu liegen.

Die Gefässe zeigen in den normalen Partien des Querschnitts sich als schmale homogen dunkelrot gefärbte Ringe. Der perivaskuläre Raum ist meistens ganz schmal oder überhaupt nicht sichtbar. Sehr deutlich erkennt man überall diesen letzteren nach aussen abgeschlossen durch die zarte Membrana perivascularis. In den erkrankten Strängen zeigen sich vielfach folgende Veränderungen: Die Gefässwand erscheint nicht nach allen Seiten gleich schmal, sondern sie ist nach der einen oder anderen Seite verdickt. Die Adventitia erscheint wie gequollen und enthält ganz auffallend grosse Kerne. Die perivaskulären Räume sind nicht mehr spaltförmig, sondern erweitert. In ihnen finden sich Körper verschiedenster Form (Balken, Schollen, Kugeln, Krümeln), die zum Teil den Raum prall ausfüllen. Auch eventuelle Gerinnungsprodukte lassen sich erkennen. Die Membrana limitans ist gerade um

diese veränderten perivaskulären Räume oft nicht als vollständig erhalten nachweisbar. An manche Gefässe, deren Wand gequollen ist, sieht man eine faserbildende Gliazelle angelagert, die ihre Fortsätze um das Gefäss schlingt.

IV. Alzheimers Gliadarstellung mit Mannschem Methylblau-Eosin.

Während in den gesunden Partien überall die roten Ringe der Markscheide den tiefblauen Achsenzylinder umschliessen und zwischen den einzelnen Ringen sich die zarten Fasern der tiefblauen Glia hindurchschlingen, bietet sich in den erkrankten Partien ein höchst mannigfaltiges Bild: In den Gollschen Strängen ist im Halsmark kaum eine erhaltene Markscheide zu finden. Ein dichtes Geflecht faseriger Glia hat sie ersetzt. In den Burdachschen Strängen ist der Prozess mehr herdförmig und von geringerer Intensität.

Ganz anders in den KlHSStr. Hier reiht sich leere Masche an leere Masche und nur ein ganz dünnes Netz von Gliafasern ist noch erhalten. Dieselben nehmen in der Richtung nach den PySStr. an Dicke zu, sie quellen sozusagen auf und führen in ein Gebiet, in dem sich Gliafasern überhaupt nicht mehr erkennen lassen. Die leeren Maschen und Körnchenzellen (s. u.) sind umgeben von tiefblau gefärbten scholligen Massen verschiedenster Form (Alzheimers Füllkörperchen). In den leeren Maschen liegen vielfach stark gequollene mattblaue Achsenzylinder und rötlich tingierte Myelinschollen. Vor allem aber finden sich enorme Mengen von Körnchenzellen. In der KlHSStrB. liegen sie dicht aneinander. Auch in der PyB. sind sie sehr zahlreich. Ihr blassblau gefärbtes Protoplasma zeigt den feinen Gitterüberzug, der durch die starke Kammerung vielfach unterbrochen ist. In den Kammern liegen die Trümmer des zu Grunde gegangenen Gewebes, Myelinschollen (an der roten Färbung kenntlich) und alle möglichen anderen Formen. So zeigen gewisse Teile der Seitenstränge gar nichts mehr von der normalen Struktur: Leere Maschen, Körnchenzellen, Füllkörperchen und andere Trümmer erfüllen das Gesichtsfeld (s. Taf., Fig. 1).

Auch in den HStr. finden sich Körnchenzellen in grosser Zahl, die sich oft in dichten Reihen entlang den Gefässen anordnen.

Die Ergänzung zu dem eben beschriebenen Bilde bietet:

V. Herxheimers Scharlachfärbung.

Bei schwacher Vergrösserung zeigt sich eine rote Tüpfelung nur im Gebiet der PySStr., KlHSStr. und HStr. Dieselbe ist im unteren Lendenmark ganz geringfügig und erreicht ihren Höhepunkt im oberen Brust- und Halsmark. In den PySStrB. nimmt sie im Halsmark etwas ab; hier stehen die Tüpfel in den KlHSStr. am dichtesten.

Mit Immersion sieht man, dass die Tröpfchen immer in Gruppen zusammenliegen. Am Rande dieser Gruppen oder in deren Mitte findet sich sehr häufig ein grosser blaugefärbter ovaler Kern. Diese Gruppen liegen bald in den leeren Maschen der degenerierten Gebiete, bald im Gewebe. Die Grösse der einzelnen roten Tröpfchen ist sehr verschieden. In vielen Gruppen findet man zahllose, ganz feine stäubchenartige rote Tröpfchen. In anderen Gruppen sind sie mit grösseren oder auch ganz grossen roten Tropfen vermengt. Immer aber

enthält eine Gruppe eine grosse Anzahl von Tröpfchen und bei Auf- und Abbewegung der Immersion hat man den Eindruck einer kugelförmigen Anordnung innerhalb der einzelnen Gruppen. In manchen Gruppen sind die Tröpfchen so dicht aneinander gepresst, dass sie abgeplattet erscheinen. Diese Gruppen, die den Inhalt der Körnchenzellen darstellen, ordnen sich mit Vorliebe entlang den Gefässen an. Manche Gefässe sind von ihnen vollkommen umstellt. Niemals sahen wir eine derartige Gruppe in einem perivaskulären Raum liegen. Dagegen fanden wir bei den verschiedensten Gefässen die Adventitia durchsetzt mit roten Tröpfchen. Dieselben lagen dabei meist einem auffallend grossen Kerne an. In allen diesen Fällen lagen auch um den perivaskulären Raum zahlreiche Körnchenzellen (s. Taf., Fig. II).

VI. Färbung der faserigen Neuroglia nach Weigert.

Die Färbung gelang erst nach grossen Schwierigkeiten. Gute Resultate erhielten wir nach folgender Vorbehandlung:

1. Beizung 24 Stunden in schwefelsaurem Eisenammoniumoxyd,
2. Alkoholische Hämatoxylinlösung 24 Stunden,
3. Differenzierung in Eisenammoniumoxyd.

Schon makroskopisch fällt die tiefblaue Färbung der Gollschen Stränge im oberen Brust- und Halsmark auf. Wir finden hier, mit dem Septum interfuniculare ziemlich scharf abschneidend, ein ganz dichtes Flechtwerk faseriger Glia. Rückenmark-abwärts nimmt der Prozess an Intensität ab, doch ist noch im Lendenmark eine Gliawucherung konstatierbar.

In den Burdachschen Strängen tritt die Gliawucherung fleckweise auf. Wiederholt fanden wir in den Hintersträngen Gefässe, um die die gewucherte Glia rosettenartig angeordnet war.

In den PySStr. und KlHSStr. zeigt sich umgekehrt ein ganz ausgesprochener Faserschwund. Die grösseren Gliastränge sind gut gefärbt. Die feineren Züge dagegen, speziell um leere Maschen herum, sind nicht gefärbt. An ihrer Stelle findet man matt bräunlich gefärbte Schollen unregelmässigster Form (Füllkörperchen, s. o.) (s. Taf., Fig. III).

(Dass diese Faserausfälle nicht durch Fehler der Methode vorgetäuscht werden, lässt sich daraus schliessen, dass die Ausfälle nur in den degenerierten Partien, und zwar symmetrisch auf beiden Seiten sich finden. Die nach anderen Methoden normal erscheinenden Rückenmarkspartien zeigen überall auch eine gleichmässige Verteilung der Gliafasern.)

Im Halsmark findet sich in dem einen Vorderstrang eine kleine Partie, die mit leeren Maschen durchsetzt ist. Auch hier sind die feineren Gliafasern nicht gefärbt. Es sind dies die einzigen Präparate, an denen wir einen pathologischen Befund in der ventralen Rückenmarkshälfte nachweisen konnten.

In den degenerierten Gebieten zahlreiche Corpora amylacea.

VII. Nisslsche Toluidinblau-Färbung.

Bei schwacher Vergrösserung zeigt sich in den erkrankten Partien eine fleckweise Dunklerfärbung, die sich häufig um Gefässe anzuordnen scheint. In

den HStr. wird diese Erscheinung Rückenmark-aufwärts diffuser, um in der Gegend der Goll-Burdachschen Kerne ihren höchsten Grad zu erreichen. In den SStr. hat der Prozess im Halsmark bereits den Höhepunkt überschritten und klingt bis zur Pyramidenkreuzung allmählich ab.

Diese dunklere Färbung hat zweierlei Ursache: Einmal findet sich eine Kernanhäufung. Die Kerne gehören vorwiegend faserbildenden Gliazellen an. Sie sind ziemlich gross, meist rund oder oval, selten geschrumpft. Zweitens nimmt das Protoplasma der Gliazellen in pathologischer Weise eine dunklere Färbung an. Infolgedessen lassen sich die Protoplasmafortsätze der Gliazellen sehr gut verfolgen und es zeigt sich, wie dieselben häufig in einander überfliessen. Sehr schön lassen sich die Körnchenzellen erkennen, deren Kammern in dem dunkelblau gefärbten Protoplasma besonders deutlich hervortreten.

Die Ganglienzellen erweisen sich im Verlaufe des ganzen Rückenmarks als völlig normal: Nirgends sind sie in ihrer Zahl auffallend vermindert. Sie haben einen grossen runden oder ovalen, stets zentral gelegenen Kern mit tiefblau gefärbtem Kernkörperchen. Das Tigroid erscheint nicht verändert. Nirgends zeigt sich Vakuolenbildung.

VIII. Bielschowskysche Silberimprägnation der Achsenzylinder.

In den degenerierten Partien der weissen Substanz erkennt man den starken Ausfall an Achsenzylindern. Viele Achsenzylinder sind sehr stark gequollen. Besser erkennt man beide Erscheinungen auf Längsschnitten: Die Achsenzylinder erscheinen vielfach merkwürdig gewunden und verdickt.

In der grauen Substanz sind die Achsenzylinder an Zahl nicht vermindert und erscheinen normal. Die Ganglienzellen zeigen sehr schön das feine Oberflächennetz. Die Primitivfibrillen der Dendriten sind überall gut erkennbar.

IX. Unna-Pappenheims Methylgrün-Pyronin-Färbung der Plasmazellen.

Plasmazellen wurden nicht gefunden.

Das Gehirn, das nach den gleichen Methoden untersucht wurde, erwies sich in allen Teilen als vollkommen intakt.

Betrachten wir die soeben beschriebenen Degenerationen in ihrem Verhältnis zu den Fasersystemen des Rückenmarks, so ergibt sich das Folgende:

Wir finden die Hinterstränge in weiter Ausdehnung, vom untersten Lendenmark bis zu den Goll-Burdachschen Kernen, durchsetzt mit zirkumskripten Herden, die eine typische Anordnung meist um ein Gefäss herum oder entlang einem Gefässseptum aufweisen. Diese Herde zeigen in ihrem Zentrum die Zeichen der Sklerose, in ihrer Peripherie die des akuten Zerfalls, Rückenmark-aufwärts bedingen sie eine sekundäre Degeneration der sensibeln Fasern, die, wie das schon Minnich nachgewiesen hat, entsprechend dem Verlauf der langen sensibeln Fasern

im Halsmark endlich in einer diffusen Sklerose der Gollschen Stränge zum Ausdruck kommt.

Bemerkenswert ist, dass auch in unserem Falle die hinteren Wurzeln, die Wurzeleintrittszonen und die der grauen Substanz benachbarten Teile der HStr. ganz intakt gefunden wurden.

Die Seitenstränge sind im Lendenmark und unteren Brustmark diffus gelichtet und diese Aufhellung hält sich mit ziemlicher Exaktheit an die Pyramidenseitenstrangbahnen. Verfolgen wir diese Aufhellung Rückenmark-aufwärts, so finden wir im oberen Brust- und im Halsmark zirkumskripte Herde ähnlich denen in den HStr. Ihre Anordnung um Gefässe ist hier nicht so typisch wie dort. Die weniger ausgeprägte Sklerose ist ein Zeichen der grösseren Frische des Prozesses. Von diesen Herden aus ist die Lichtung der PySStr. als eine absteigende Degeneration zu deuten.

Die Herde beschränken sich aber, wie oben des Näheren beschrieben, nicht auf die Pyramidenseitenstrangbahn, sondern greifen nach allen Richtungen weit über dieselbe hinaus.

Im Zustand des akutesten Zerfalls fanden wir die Kleinhirnseitenstrangbahn, aber nicht in ihrer ganzen Ausdehnung, sondern erst vom mittleren Brustmark an aufwärts. Herde, durch die der Zerfall bedingt sein könnte, fanden wir innerhalb der Bahn nicht. Da wir auch die Clarkeschen Säulen intakt fanden, so liegt es nahe, an eine Leitungsunterbrechung zu denken, die diese Fasern auf ihrem Wege von den Clarkeschen Säulen nach ihrem exzentrisch gelegenen Gebiet beim Passieren der in gleicher Höhe aufspriessenden Herde in den PySStr. erfahren haben könnten, eine Hypothese, die auch Nonne[1]) zur Deutung seiner Fälle herangezogen hat. In ihrem weiteren Verlaufe bis zum Corpus restiforme ist die Kleinhirnseitenstrangbahn aufsteigend degeneriert.

Besonders auffallend ist bei dem Zerfall der KlHSStr. und der benachbarten Teile der PySStr. die starke Beteiligung der Neuroglia. Schon Minnich[2]) hat diesen Zerfall der Neuroglia in treffendster Weise beschrieben und als ein Zeichen hydropischer Quellung und Erweichung gedeutet: „Die Neuroglia hat ihre fein fibrilläre Struktur fast völlig verloren. Das sonst zierliche Gitterwerk ist zu einem bröckeligen Guss geworden, der seinen Ursprung nur da deutlich erkennen lässt, wo die Gewebsveränderung eine relativ leichte ist. Da quellen die Fibrillen unförmlich an. Sie werden körnig, porös und verschmelzen allmählich zu amorphen Klumpen, die ihre bizarren kerbigen Konturen als letztes

1) Nonne und Fründ, Deutsche Zeitschr. f. Nervenheilk. Bd. 35. 1908.
2) Minnich, Zeitschr. f. klin. Med. Bd. 22. S. 70. 1893.

Zeichen ihres fein verzweigten früheren Baues tragen". Es liegt nahe, in Alzheimers Füllkörperchen[1]) die Wiedererstehung dieser Beobachtung zu sehen[2]).

Die Lissauersche Randzone, das Gowerssche Bündel und die ganze ventrale Rückenmarkshälfte sind mit Ausnahme des einen kleinen Herdes in einem Vorderstrang (s. o. S. 18) an dem Degenerationsprozess nicht beteiligt.

Wenden wir uns nun der Bedeutung der Gefässe für die Entstehung der Degenerationen zu. In der Literatur finden sich Gefässveränderungen aller Art bei schweren Anämien beschrieben. Der weitaus vorherrschende Typus ist aber doch der auch von uns gefundene: eine einfache Verdickung, Quellung der Adventitia, keine Media- oder Intimawucherung. Speziell Intimawucherungen sind nur ganz vereinzelt gefunden worden und es frägt sich sehr, ob diese Fälle überhaupt bei der Erörterung unserer Fälle in Betracht zu ziehen sind. So enthält die Krankengeschichte eines von Henneberg[3]) mitgeteilten Falles als einzige Angabe, die den Fall als zu den anämischen Spinalerkrankungen gehörig legitimieren soll, die Bemerkung, dass die Patientin „auffallend blass" gewesen sei. In Fällen aber, wie sie vor allem Jacob und Moxter[4]) mitgeteilt haben, wo sich die Intimawucherung nicht nur in den degenerierten Partien, sondern im ganzen Rückenmark fand, kann diese nicht die Ursache der Degenerationen gewesen sein. Eigentliche Entzündungserscheinungen konnten von nur wenigen Autoren an den Gefässwänden nachgewiesen werden. Marburg[5]) will trotzdem eine Gefässwandentzündung in unseren Fällen annehmen. Der anämische Körper habe die Infiltration nicht mehr leisten können!

Die Veränderungen in der Adventitia der Gefässe sind meist so geringfügiger Natur, dass ihnen eine ätiologische Bedeutung für die Rückenmarksdegenerationen nicht beigemessen werden kann. Es ist dies auch von vielen Autoren, besonders auch von Nonne, zugegeben worden. Dass andererseits sich diese Gefässveränderungen nur in den degenerierten Gebieten finden, spricht unbedingt für eine enge Beziehung beider Erscheinungen untereinander. Man hat daher zu indirekten Er-

1) Alzheimer, Histologische Arbeiten über die Grosshirnrinde usw. Bd. 3. S. 446. 1910.

2) In der gleichen Arbeit hat schon Minnich die Vermutung aufgestellt, dass sich die Körnchenzellen „aus den früher fixen Zellen des Glianetzes rekrutierten". Zeitschr. f. klin. Med. Bd. 21. S. 35.

3) Archiv f. Psych. Bd. 32. S. 550.

4) Archiv f. Psych. Bd. 32. S. 169.

5) Wiener klin. Wochenschr. 1900. S. 667.

klärungsversuchen gegriffen. Eine perivaskuläre Lymphstauung, bewiesen durch die Erweiterung der perivaskulären Räume, sollte offenbar durch Druckwirkung einen Reiz auf die Gefässwände ausüben und so diese von aussen nach innen allmählich zur Wucherung und Sklerose bringen[1]). Ob aber eine solche Lymphstauung tatsächlich durch die Erweiterung der perivaskulären Lymphräume bewiesen wird, ist doch sehr fraglich. Vielfach hat man den Eindruck, dass es sich hier um postmortale oder doch agonale Veränderungen handelt. Für letzteres sprechen unter anderem auch die ganz frischen Blutaustritte in die Lymphräume, die man häufig finden kann. Auch sonst ganz normale Rückenmarksquerschnitte können erweiterte Lymphräume enthalten, so dass der Verdacht, es möge sich hier überhaupt um Kunstprodukte handeln, nahe liegt. Endlich ist in einer grossen Anzahl der Fälle, so auch in dem unserigen, die Erweiterung der perivaskulären Lymphräume, wenn überhaupt, so nur in geringem Grade und keineswegs um alle Gefässe mit Adventitiaverdickung nachweisbar.

Eine andere Ansicht will dieselbe Schädlichkeit, die die Herde im Rückenmarksparenchym gesetzt hat, auch für die Entstehung der Gefässveränderungen in Anspruch nehmen. Das Toxin, das, ohne die Gefässe zu schädigen, ihre Wand passiert hat und in der Umgebung derselben das Rückenmark zur Degeneration gebracht hat, soll nun retrograd der Adventitia gefährlich werden[2]). Diese Ansicht ist heute wohl die weit verbreitetste. Es ist aber doch sehr unwahrscheinlich, dass ein Gift, das mit elementarer Gewalt in verhältnismässig kurzer Zeit das Rückenmarksparenchym so schwer schädigt, nun nachträglich sich gegen die Gefässe wenden soll, die es doch vorher, ohne Spuren zu hinterlassen, passiert hatte.

Betrachten wir das histologische Bild unseres Falles in groben Zügen, so ergibt sich einerseits ein ausgedehnter Zerfall von Rückenmarksparenchym, zum Teil mit nachfolgender Sklerose, andererseits geringfügige Gefässveränderungen. Die ungeheure Masse von Körnchenzellen beweist, dass der Körper mit aller Macht an der Arbeit ist, die Zerfallsprodukte fortzuschaffen. Unterziehen wir diese Abbauvorgänge[3]) einer näheren Betrachtung. Wir sehen gequollene Achsen-

1) Nonne, Deutsche Zeitschr. f. Nervenheilk. Bd. 6. S. 313. 1895. — Kattwinkel, Deutsches Arch. f. klin. Med. Bd. 75. S. 37. 1903.

2) Nonne, Deutsche Zeitschr. f. Nervenheilk. Bd. 14. S. 192. 1899. — Rheinboldt, Archiv f. Psych. Bd. 35. S. 44. 1901.

3) Cf. hierzu vor allem Alzheimer, Beiträge zur Kenntnis der pathologischen Neuroglia und ihrer Beziehungen zu den Abbauvorgängen im Nervengewebe. Histol. Arbeiten, herausgeg. von Nissl. Bd. 3. S. 439—451. 1910.

zylinder, gequollene Markscheiden, Füllkörperchen, Myelinschollen. Wir sehen, wie die Körnchenzellen sich mit diesen Trümmern beladen. Wir begleiten die Körnchenzellen auf ihrem Wege nach den Gefässen. Wir sehen, wie sie sich oft in Reihen entlang den Gefässen aufstellen. Wir sehen die perivaskulären Räume diese Trümmer aufnehmen[1]). Und wir sehen endlich eine gequollene Adventitia, in der grossblasige Kerne umgeben sind von den nach Herxheimer rot gefärbten lipoiden Substanzen. Wir glauben also, für unseren Fall den Nachweis geführt zu haben, dass die Adventitiaquellung nur ein Glied in der Kette der Abbauvorgänge ist. Da in den meisten als anämische Spinalerkrankungen beschriebenen Fällen andere Gefässveränderungen als einfache Adventitiawucherungen nicht beobachtet wurden, so halten wir die Vermutung nicht für ganz ungerechtfertigt, dass auch in diesen Fällen, die Adventitiaquellung als ein Abbauvorgang zu deuten ist. Damit ist natürlich gesagt, dass wir den Gefässwandveränderungen keine Rolle für die Entstehung der Degenerationen zubilligen können.

Für die Annahme einer Neuronerkrankung im Sinne Rothmanns und Bastianellis fanden wir in unserem Falle keinerlei Anhaltspunkte.

Es bleibt die Frage noch zu erörtern, ob in unserem Falle eine echte kombinierte Systemerkrankung vorliegt. Rein anatomisch ist diese Erkrankung nach Nonne und Fründ[2]) zu definieren als „eine Degeneration von Fasern, die anatomisch zusammenliegend und physiogisch gleichwertig zu bestimmten Systemen zusammengefasst werden, und deren Erkrankung nicht durch lokale Ursachen, sondern durch ein im Körper kreisendes Gift hervorgerufen wird". Die klinische Forderung, die Kahler und Pick[3]) dem anatomischen Befunde noch hinzufügten, es müsse demselben „ein ebenso genau zu umschreibendes Krankheitsbild entsprechen als der isolierten Erkrankung einzelner Fasersysteme", hat sich im Laufe der Zeit als völlig undurchführbar erwiesen, da sich allzu häufig eine bedeutende Inkongruenz zwischen klinischem Bilde und anatomischem Befunde zeigte, und kann hier, da sie wohl allgemein fallen gelassen ist, unerörtert bleiben. Eine solche Erkrankung, deren Vorkommen Nonne und Fründ (l. c.) in sehr überzeugender Weise überhaupt in Abrede stellen, liegt auch in unserem Falle zweifellos nicht vor. Weder betrifft die Degeneration bei uns ausschliesslich bestimmte Fasersysteme (cf. Degeneration der Seitenstränge, Seite 11, Herde im Vorderstrang, Seite 18), noch betrifft sie bestimmte Faser-

1) Nonne hat schon 1895 diese „Abfallstoffe", wie er sie nennt, in den perivaskulären Räumen beschrieben. Deutsche Zeitschr. f. Nervenheilk. Bd. 6.

2) Deutsche Zeitschr. f. Nervenheilk. Bd. 35. S. 127. 1908.

3) Archiv f. Psych. Bd. 8. S. 280. 1878.

systeme in ihrer vollen Ausdehnung (cf. vor allem die Degeneration der Kleinhirnseitenstrangbahn, die überhaupt erst im mittleren Brustmark beginnt, s. Seite 11). Es bleibt aber auch für unseren Fall die auffällige Tatsache bestehen, dass die Degeneration fast ausschliesslich die Hinterstränge und Seitenstränge betrifft. Wir müssen deshalb auch für unseren Fall einige Fragen erörtern, die zwecks Deutung dieses merkwürdigen anatomischen Bildes aufgeworfen worden sind.

Unser Fall zeigt besonders deutlich die Entstehung der Rückenmarksdegenerationen aus Herden, in deren Zentrum meist ein Gefäss gelegen ist. Für die kombinierten Systemerkrankungen haben schon Ballet und Minor[1]) diese „perivaskulären Sklerosen" beschrieben. Sie wollten auf Grund dieses Befundes die Entstehung des Krankheitsbildes überhaupt auf einen lokalen vaskulären Prozess zurückführen. Für einen solchen lokalen Prozess sprach ihnen besonders, dass die Herde sich nicht scharf an bestimmte Fasersysteme hielten, dann das häufige Befallensein der Pyramidenseitenstränge bei völliger Intaktheit der Pyramidenvorderstränge. Dem ist entgegenzuhalten, dass sich schwerere Gefässveränderungen in den meisten Fällen nicht nachweisen lassen.

Eine vaskuläre Theorie, die auf den ersten Blick sehr einleuchtend erscheint, hat Pierre Marie[2]) im Anschluss an Ballet und Minor aufgestellt. Er will das gleichzeitige Befallensein der in der dorsalen Rückenmarkshälfte gelegenen Fasersysteme mit einer Läsion der hinteren Spinalarterie erklären. Dagegen ist einzuwenden, einmal, dass eine solche Läsion bisher nicht nachgewiesen werden konnte, dann, dass der hinteren Spinalarterie nach den Untersuchungen über die Gefässversorgung des Rückenmarks besonders von Adamkiewicz und Kadyi[3]) eine solche die dorsale Rückenmarkshälfte beherrschende Stellung nicht zugesprochen werden kann[4]).

Lokale Ursachen lassen sich also für die besondere Lokalisation der Degenerationen nicht finden. Leyden und Goldscheider[5]) haben

1) Ballet et Minor, Etude d'un cas de fausse scl. syst. comb. Arch. de neurol. 1884.

2) Pierre Marie, Vorlesungen über die Krankheiten des Rückenmarks. (Deutsch von Weiss.) 1894. S. 444 ff.

3) Adamkiewicz, Die Blutgefässe des menschlichen Rückenmarks. 1881, 1882. Cf. Zeitschr. f. d. ges. Neurol. und Psych. 1910. Bd. 1. S. 359. — Kadyi, Ueber die Blutgefässe des menschlichen Rückenmarks. 1889.

4) Oppenheim, Lehrbuch der Nervenkrankheiten. 5. Aufl. 1908. Bd. 1. S. 161 ff. — Leyden und Goldscheider, Die Erkrankungen des Rückenmarks und der Medulla oblongata. 2. Aufl. 1903. Bd. 1. S. 43.

5) l. c. S. 118. — Ferner Henneberg, Berliner klin. Wochenschr. 1904. S. 124 und Arch. f. Psych. Bd. 40. S. 224.

deshalb versucht, diese Lokalisation aus allgemeinen Prinzipien heraus zu erklären. Der bilateral symmetrische Bau des Rückenmarks bewirkt, dass eine Schädlichkeit, die das Rückenmark im allgemeinen trifft, auch symmetrische Schädigungen setzen wird. Die exzentrische Lokalisation der langen Bahnen (diese sind meist besonders betroffen) setzt sie allgemein wirkenden Schädlichkeiten besonders aus. Für die langen Bahnen wird also eine geringere Widerstandskraft oder vielleicht eine grössere chemische Affinität den Schädlichkeiten gegenüber behauptet.

Welcher Natur nun müssten solche Schädlichkeiten sein? Man hat gerade für die anämischen Spinalerkrankungen und eine grössere ihnen verwandte Gruppe immer an eine Toxinwirkung gedacht. In neuerer Zeit haben vor allem Dana, Russel, Batten und Collier[1]) diese Aetiologie wieder betont. Man findet nämlich ähnliche Rückenmarksdegenerationen u. a. bei Ergotinvergiftung[2]), Pellagra[3]), Bleivergiftung, Alkoholismus, akuter gelber Leberatrophie[4]), und in diesen Fällen erscheint eine toxische Ursache der Degenerationen höchst wahrscheinlich. Das Toxin würde seinen Weg durch die Blutbahn nehmen und damit wäre genügend erklärt, warum die Degenerationsherde sich mit Vorliebe um Gefässe anordnen. Das Toxin könnte gleichzeitig auch Ursache der schweren Anämie sein, eine Annahme, die für die Fälle von Botriocephalusanämie und Karzinomkachexie eine grosse Wahrscheinlichkeit für sich hat und für die auch bei Fällen essentieller perniziöser Anämie viele Autoren eingetreten sind. Warum aber dieses Toxin bestimmte Gegenden des Rückenmarks bevorzugt, das bleibt, da auch die Leyden-Goldscheiderschen Anschauungen doch wohl noch nicht genügend gestützt sind, auch weiterhin dunkel.

Literaturverzeichnis.

Leichtenstern, Ueber progressive perniziöse Anämie bei Tabeskranken. Deutsche med. Wochenschr. 1884. S. 849.

Lichtheim, Zur Kenntnis der perniziösen Anämie. Verh. des Kongr. f. inn. Med. 1887. S. 89.

Lichtheim, Ueber Veränderungen des Rückenmarks bei Allgemeinerkrankungen. Zentralbl. f. allg. Path. und path. Anat. 1890.

1) Dana, Subacute comb. scl. Journ. of nerv. and ment. disease. 1899. — Russel, Batten and Collier, Subacute combin. degener. Brain. 1900. Vol. 23.

2) Tuczek, Arch. f. Psych. Bd. 13, 18.

3) Tuczek, Klinische und anatomische Studien über Pellagra. 1892.

4) Goldscheider und Moxter, Fortschritte der Medizin. Bd. 15. S. 529. 1897.

v. Noorden, Untersuchungen über schwere Anämien. Charité-Ann. 1891/92.
Minnich, Zur Kenntnis der im Verlaufe der perniziösen Anämie beobachteten Spinalerkrankungen. Zeitschr. f. klin. Med. Bd. 21, 22. 1892.
Eisenlohr, Ueber primäre Atrophie der Magen- und Darmschleimhaut und deren Beziehung zu schwerer Anämie und Rückenmarkserkrankung. Deutsche med. Wochenschr. 1892. S. 1105.
Leyden, Ueber chronische Myelitis und die Systemerkrankungen im Rückenmark. Zeitschr. f. klin. Med. Bd. 21. S. 1.
Bulloch, Hyaline degeneration of the spinal cord. Brain. 1892. Referat Neurol. Zentralbl. 1893. S. 366.
Nonne, Beiträge zur Kenntnis der im Verlaufe der perniziösen Anämie beobachteten Spinalerkrankungen. Arch. f. Psych. Bd. 25. S. 421.
Rösebeck, Ein Fall von perniziöser Anämie mit schwerer Erkrankung des Rückenmarks. Inaug.-Diss. Göttingen 1894.
Bowman, On the association of disease of the spinal cord with pernicious anemia. Brain. 1894.
Arning, Ein Fall von perniziöser Anämie mit Degenerationsstörungen in den Hintersträngen. Inaug.-Diss. Leipzig 1894.
Birulja, Zur Frage über Veränderungen des Zentralnervensystems bei progressiver perniziöser Anämie. Wratsch. 1894. No. 11, 12. Referat Neurol. Zentralbl. 1894. S. 695.
Nonne, Weitere Beiträge zur Kenntnis der im Verlaufe letaler Anämie beobachteten Spinalerkrankungen. Deutsche Zeitschr. f. Nervenheilk. Bd. 6. S. 313. 1895.
Rothmann, Die primären kombinierten Strangerkrankungen des Rückenmarks. Deutsche Zeitschr. f. Nervenheilk. Bd. 7. S. 171.
Bastianelli, Le sclerosi combinati del midollo spinale nelle anemie perniciose. Bullet. della R. Accademia medica di Roma. 1895—96.
Burr, The spinal cord lesions and symptoms of pernicious anemia. University med. magazine. 1895.
Taylor, Brit. med. journ. 1895. Referat. Neurol. Zentralbl. 1895. S. 732.
v. Voss, Anatomische und experimentelle Untersuchungen über die Rückenmarksveränderungen bei perniziöser Anämie. Deutsches Arch. für klin. Med. Bd. 58. S. 489. 1896.
Teichmüller, Ein Beitrag zur Kenntnis der im Verlaufe perniziöser Anämie beobachteten Spinalerkrankungen. Deutsche Zeitschr. für Nervenheilk. Bd. 8. S. 385.
Nonne, Neurol. Zentralbl. 1896. S. 137. (Sitzungsbericht.)
Riggs, The spinal cord on a case of pernicious anaemia. Int. med. magazine. 1896. Referat von Bruns. Deutsche med. Wochenschr. 1897.
Petrén, Referat Neurol. Zentralbl. 1896. S. 747.
Jakob, Rückenmarkserkrankungen bei letaler (perniziöser) Anämie. Fortschr. d. Med. 1897. S. 569.
Lenoble, Contribution à l'étude des lésions médullaires dans l'anémie pernicieuse progressive prothopathique. Revue de méd. p. 425. 1897.

Bödeker und Juliusburger, Kasuistischer Beitrag zur Kenntnis der anatomischen Befunde bei spinaler Erkrankung mit progressiver Anämie. Arch. f. Psych. Bd. 30. S. 372.

Göbel, Rückenmarksveränderungen bei perniziöser Anämie. Mitteilungen aus den Hamburger Staatskrankenanstalten. 1898.

Brasch, Berliner klin. Wochenschr. 1898. S. 538. (Sitzungsbericht.)

Risien-Russell, The relationship of some forms of combined degeneration of the spinal cord to one another and to anaemia. Lancet. 1898. Referat: Jahresberichte über Neurologie und Psychiatrie. 1898.

Nonne, Rückenmarksuntersuchungen in Fällen von perniziöser Anämie usw. Deutsche Zeitschr. f. Nervenheilk. Bd. 14. S. 192. 1899.

Jakob und Moxter, Ueber Rückenmarkserkrankungen und Veränderungen bei tödlich verlaufenden Anämien. Arch. f. Psych. Bd. 32. S. 169.

Dana, Subacute ataxic paralysis and combined sclerosis etc. The med. rec. Referat: Zentralbl. f. Neurol. und Psych. 1900. S. 212.

Henneberg, Beitrag zur Kenntnis der kombinierten Strangdegeneration sowie der Höhlenbildungen im Rückenmark. Arch. f. Psych. Bd. 32. S. 550.

Bruns, Mendels Neurol. Zentralbl. S. 520. (Sitzungsbericht.) 1899.

Mott, Combined sclerosis with grave anaemia. Arch. of Neurology. 1899.

Marburg, Zur Kenntnis der mit schweren Anämien verbundenen Rückenmarksaffektion. Wiener klin. Wochenschr. 1900. S. 667.

Ransohoff, Ueber Veränderungen im Zentralnervensystem in einem Fall tödlicher Blasenblutung. Deutsche Zeitschr. f. Nervenheilk. Bd. 17. S. 351.

Russell, Batten, Collier, Subacute combined degeneration of the spinal cord. Brain. Part. 89. 1900.

Duckworth, Clinical lecture on progressive pernicious anaemia with spinal symptoms. Brit. med. journ. No. 10. 1900.

Rheinboldt, Ueber einen Fall von kombinierter Systemerkrankung des Rückenmarks mit leichter Anämie. Arch. f. Psych. Bd. 35. S. 44. 1901.

Edes, Referat s. Jahresberichte. S. 486. 1901.

Billings, Referat s. Jahresberichte. S. 486. 1901.

Batten, s. Jahresberichte. S. 517. 1901.

Brown, Langdon, Wolfstein, s. Jahresberichte. S. 517. 1901.

Preobrajensky, Die Veränderungen im Nervensystem in einem Fall von Anaemia perniciosa acuta. Neurol. Zentralbl. 1902. S. 727. (Sitzungsbericht.)

Burr and Carthy, The Postero-Lateral Sclerosis. The journ. of nerv. and ment. disease. 1903.

Henneberg, Berliner klin. Wochenschr. S. 124. (Gesellschaft der Charité-Aerzte, Sitzungsbericht.) 1904.

Spiegel, Ein Fall von progressiver perniziöser Anämie mit schwerer Erkrankung des Rückenmarks. Inaug.-Diss. München 1904.

Homén, Rückenmarksveränderungen bei der perniziösen Anämie. Handb. der path. Anat. des Nervensystems, herausgeg. von Flatau, Jakobsohn und Minor. S. 941. 1904.

Nonne und Luce, Verhalten der Gefässe bei den letalen Anämien. Ebenda. S. 262.

Taylor, A case of subacute combined sclerosis with profound anaemia. Brain. 1904.

Grinker, Case of combined cord degeneration with pernicious anaemia. Illinois med. Journ. 1904.

Henneberg, Ueber „funikuläre" Myelitis. Arch. f. Psych. Bd. 40. S. 224.

Mc. Connell, Referat s. Jahresberichte. 1907.

Nonne, Klinischer und anatomischer Beitrag zum Kapitel der Prognose der anämischen Spinalerkrankungen. Mitt. aus den Hamburger Staatskrankenanstalten. Bd. 3. Heft 7. S. 145.

Nonne und Fründ, Klinische und anatomische Untersuchung von 6 Fällen von Pseudosystemerkrankung des Rückenmarks. Kritik der Lehre von den Systemerkrankungen des Rückenmarks. Deutsches Arch. f. Nervenheilk. Bd. 35. S. 102. 1908.

Burgerhout und van Londen, Referat s. Jahresberichte. S. 577. 1908.

Grinker, Referat s. Jahresberichte. S. 579. 1908.

Schugam, Die kombinierten Systemerkrankungen des Rückenmarks speziell in bezug auf die Beteiligung der Gefässe. Inaug.-Diss. Berlin 1909.

Boldt, Rückenmarkserkrankung und perniziöse Anämie. Med. Klin. S. 696.

Siemerling, Rückenmarkserkrankung und Psychose bei perniziöser Anämie. Arch. f. Psych. Bd. 45. S. 567.

Bramwell, Remarks on a case of subacute combined degeneration etc. Brit. Med. Journ. p. 1396. 1910.

Hale Withe, A clinical lecture on a case of pernicious anaemia having changes in the spinal cord. Brit. Med. Journ. 1910.

Grawitz, Klinische Pathologie des Blutes. 4. Aufl. 1911.

Henneberg, Die funikuläre Myelitis usw. in Lewandowskys Handbuch der Neurologie. Bd. 2. S. 769. 1911. (Kam mir leider zu spät zu, um noch benutzt werden zu können.)

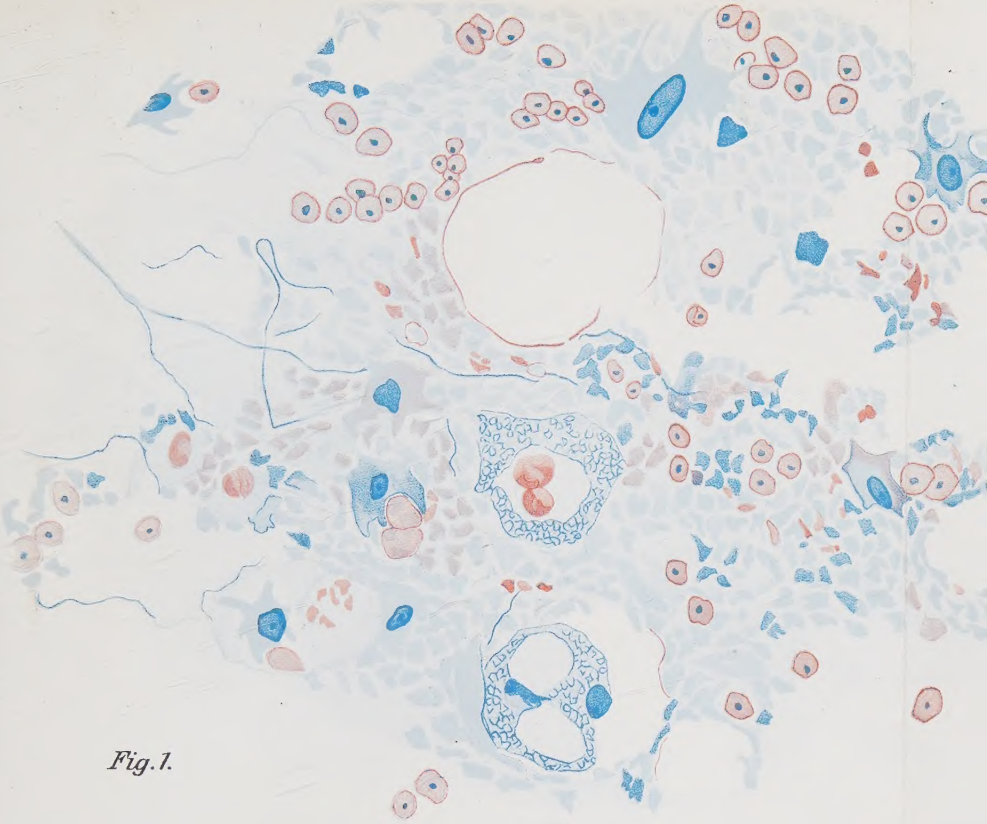

Fig. 1.

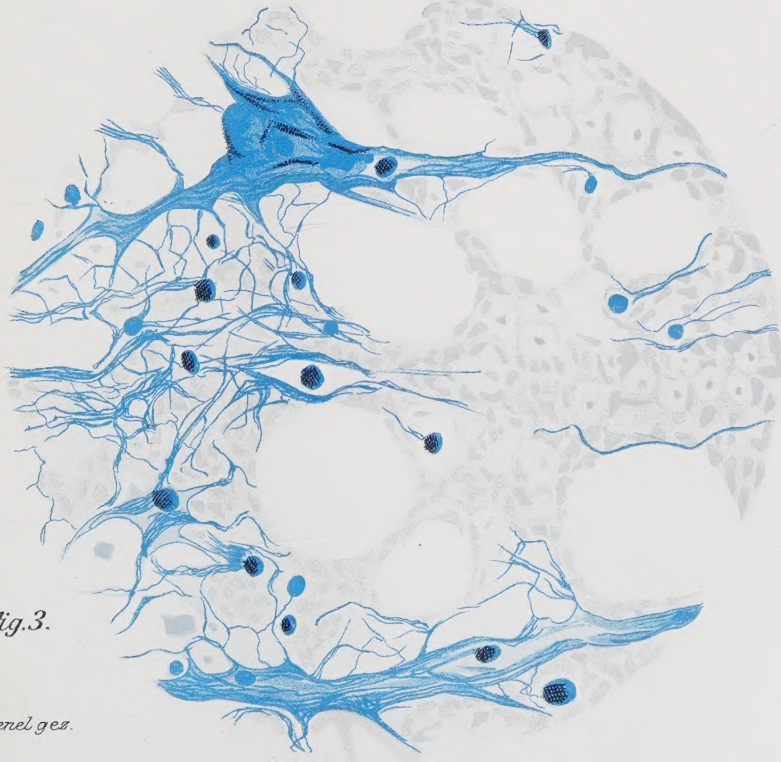

Fig. 3.

Bertha Lenel gez.

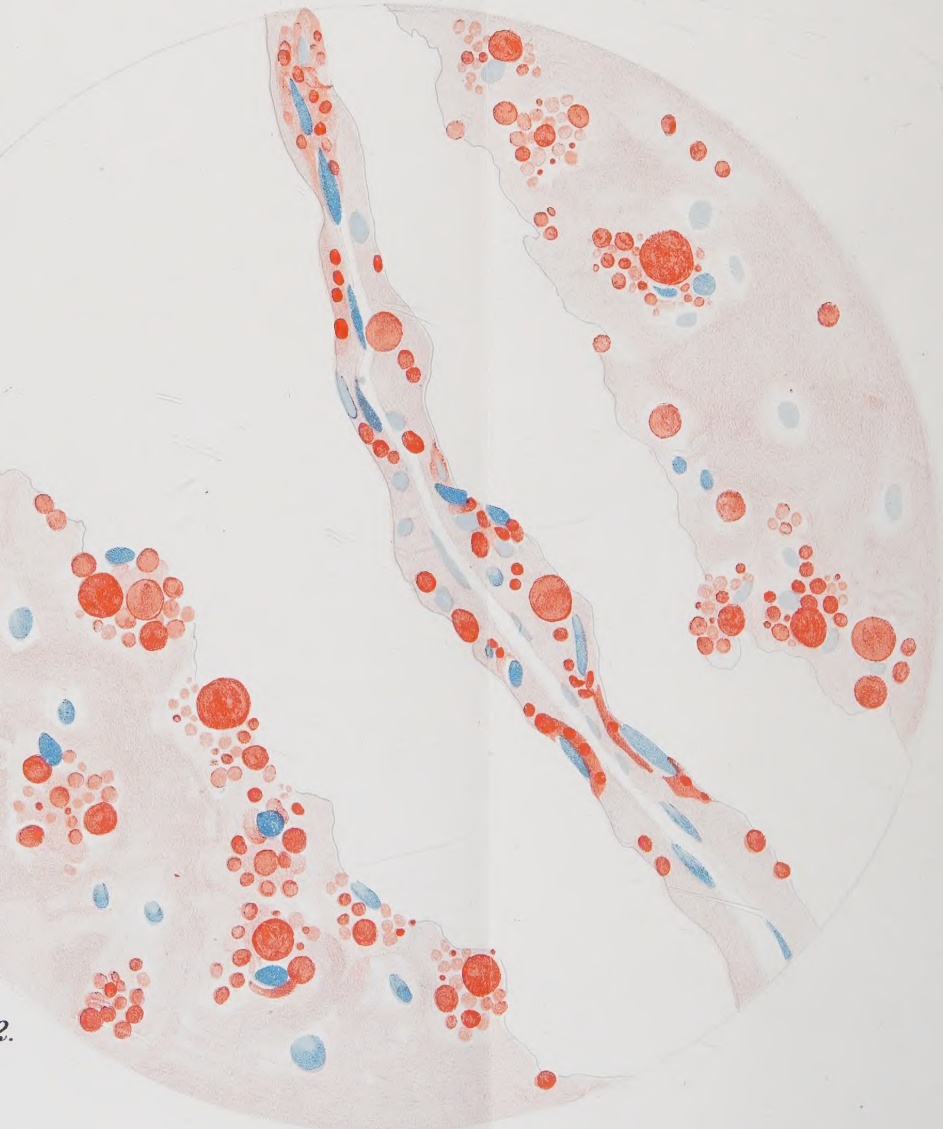

2.

E. Laue, Lith. Inst. Berlin.